

# مشکلات شایع دهان

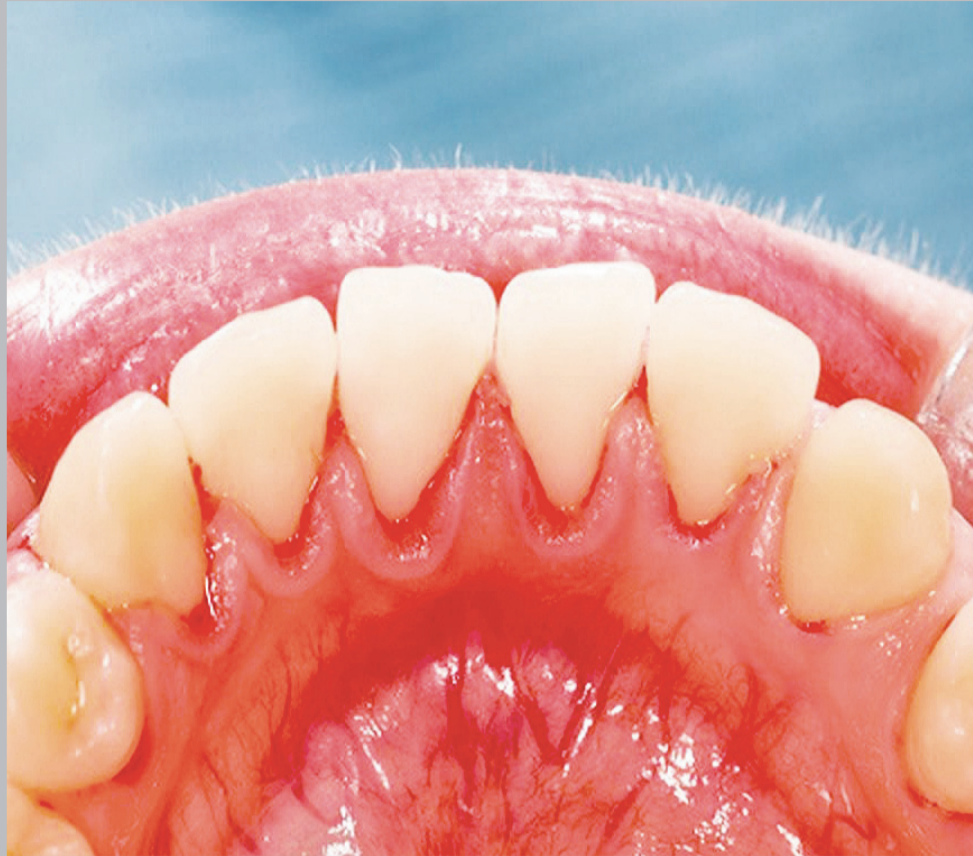## ترجمه: هدا صادقیان حقیقی

اولین نشانه بیماری لته، التهاب ایجاد شده در اثر تجمع عفونت در بافت‌های اطراف دندان و حاصل تشکیل پلاک‌ها در این مناطق است. اگر به التهاب لته مبتلا هستید، ممکن است لته‌های شما قرمز و متورم شده و به راحتی خونریزی کنند. همچنین ممکن است دهانتان بوی بدی بدهد.

## برخی از مشکلات شایع دهان

- ❖ بیماری لته (پریودنتال)
- ❖ زخم‌های دهان
- ❖ بوی بد دهان
- ❖ بیماری لته (پریودنتال)

بیماری لته که با نام پریودنتال نیز شناخته می‌شود به عفونت لته‌های اطراف دندان گفته می‌شود. همچنین یکی از دلایل اصلی از دست دادن دندان در بزرگسالان است. برخی مطالعات نشان می‌دهند که ممکن است ارتباطی بین بیماری قلبی و بیماری پریودنتال وجود داشته باشد. همه افراد در معرض ابتلا به بیماری‌های لته هستند اما این بیماری معمولاً پس از ۳۰ سالگی اتفاق می‌افتد. سیگار کشیدن یکی از مهم‌ترین عوامل ایجاد این مشکل است. دیابت و خشکی دهان نیز خطر ابتلا را افزایش می‌دهند. علائم این بیماری شامل بوی بد دهان، قرمزی، تورم، حساسیت یا خونریزی لته، دندان‌های حساس و جویدن دردناک است.



## ۹. مروریدهای ایشیتین

گاهی اوقات والدین متوجه توده‌هایی در دهان کودک می‌شوند، این توده‌های سفید یا زرد رنگ در حقیقت کیست‌هایی هستند که معمولاً در دهان نوزادان ظاهر می‌شوند و «مروریدهای ایشیتین» نام دارند.

توده‌ها بدون ایجاد مشکلی چند هفته پس از تولد از بین می‌روند. مروریدهای ایشیتین وقتی به وجود می‌آیند که پوست دهان کودک طی روند رشد مثل کیسه می‌شود. با ادامه رشد و شکل‌گیری دهان، این لایه می‌تواند با کراتین و پروتئین موجود در پوست پر شود. کراتین همان ماده‌ای است که داخل مرورید ایشیتین را تشکیل می‌دهد.

هنگامی که کودک دهان خود را برای گریه یا خمیازه‌بازی می‌کند، برجستگی‌ها قابل مشاهده خواهند بود. با این حال، آنها هیچ گونه ناراحتی برای کودک ایجاد نمی‌کنند و نباید در تغذیه کودک اختلالی ایجاد شود. گاهی اوقات، افراد ممکن است مروریدهای ایشیتین را با بیماری دیگری به نام میلیا اشتباه بگیرند که باعث ایجاد برجستگی‌هایی پر از کراتین می‌شود.

## ۱۰. هایپرودنتیا

این نوع از بیماری دهان بسیار نادر است. در قسمت برآمدگی بالای دهان ممکن است یک دندان اضافی رشد کرده باشد. در سقف دهان افراد مبتلا به هایپرودنتیا دندان‌های زیادی رشد می‌کنند. در فک فوقانی، این دندان‌های اضافی اغلب اوقات، دقیقاً در پشت دندان‌های دیگر ظاهر می‌شوند، اما بعضی اوقات می‌توانند حتی در پشت کام دهان نیز رشد کنند. فرد مبتلا به این بیماری ممکن است در ناحیه‌ای که دندان اضافی در آن رشد می‌کند و همچنین در ناحیه فک و سر، درد را تجربه کند. هایپرودنتیا قابل درمان است و دندان‌پزشکان معمولاً می‌توانند دندان‌های اضافی را بدون عوارض از دهان خارج کنند.

## ۱۱. پاپیلوم اسکواموس (سنگفرشی)

ویروس پاپیلوما انسانی همچنین ممکن است باعث ایجاد برجستگی در دهان شود. این رشد غیرسرطانی، بدون درد است و ممکن است دارای بافت در هم و گل کلم مانند باشد. این ضایعه می‌تواند باعث درگیری ذهن ما بشود اما پاپیلوما سنگفرشی اغلب بدون درمان از بین می‌روند.

## ۱۲. سرطان دهان

در موارد نادر، زخم‌ها یا برآمدگی‌های روی سقف دهان ممکن است نشانی از نوعی سرطان باشد. برآمدگی‌هایی که در اثر سرطان دهان به وجود می‌آیند با توجه به علت اصلی به رنگ سفید، خاکستری یا قرمز روشن دیده می‌شوند. ممکن است این برآمدگی‌ها در دهان حالتی نرم یا بافتی مخملی داشته باشند. سرطان دهان یک بیماری جدی و کشنده است که میلیون‌ها نفر را مبتلا می‌کند. این بیماری اغلب در افراد بالای ۴۰ سال دیده می‌شود.

بزرگ‌ترین عوامل ایجاد این بیماری مصرف دخانیات و الکل از جمله توتون یا ابتلا به ویروس اچ‌پی‌وی زگیل مقاربتی است. علائم سرطان دهان یا گلو شامل زخم‌ها، توده‌ها یا ناهمواری‌های دهان است. همچنین ممکن است در جویدن یا حرکت زبان یا فک مشکل ایجاد کند. در صورت مشاهده علائم سرطان دهان و مشکل نامبرده حتماً به دندان‌پزشک مراجعه کنید. علائم احتمالی سرطان دهان شامل موارد زیر است:

- ❖ توده یا زخمی که بهبود نمی‌یابد.
- ❖ توده‌ای که به سرعت رشد می‌کند.
- ❖ بافت یا زخم با شکل عجیب و غیرمتداول
- ❖ زخم‌های باز و خونریزی
- ❖ با وجود این علائم، سرطان دهان به احتمال زیاد علت برآمدگی روی سقف دهان نیست. بسیاری از افراد ممکن است علائم سرطان دهان را با سایر مشکلات موجود در دهان اشتباه بگیرند.

## زمان مراجعه به پزشک

در حالی که بسیاری از برآمدگی‌های روی سقف دهان بدون درمان برطرف می‌شوند، باید برای بهبود زخم‌های دهان زمانی را در نظر گرفت. اگر برجستگی بعد از ۲ هفته بهبود نیافت، لازم است برای تشخیص مناسب به پزشک مراجعه شود. در موارد ذیل به پزشک مراجعه کنید:

- ❖ وجود تکه‌های تغییر رنگ یافته در دهان
- ❖ دردی که بیشتر از ۲ روز ادامه یابد.
- ❖ بوی مزمن و ناخوشایند دهان
- ❖ درد هنگام جویدن یا بلعیدن
- ❖ سوختگی‌های شدید

- ❖ اگر دندان‌های مصنوعی، نگهدارنده‌ها یا روکش‌های دندان‌ها به درستی در دهان سر جای خود قرار نمی‌گیرند.
- ❖ مشکل در تنفس
- ❖ برآمدگی‌های سریع در حال رشد
- ❖ برجستگی‌هایی که تغییر شکل می‌دهند.
- ❖ برآمدگی که بعد از ۲ هفته از بین نمی‌رود.
- ❖ صدمه دهانی که در زندگی روزمره تداخل ایجاد می‌کند.

منابع: [www.medicalnewstoday.com](http://www.medicalnewstoday.com)  
<https://www.verywellhealth.com>

علائم و نشانه‌های زخم‌های بی‌خطر ممکن است شامل موارد زیر باشد:

- ❖ احساس سوزن‌سوزن شدن قبل از ظاهر شدن تاول‌ها
  - ❖ تاول‌هایی که به شکل لکه یا خوشه‌مانند تشکیل می‌شوند.
  - ❖ تاول‌هایی که قبل از ترکیدن، نشسته می‌کنند یا سربازی می‌کنند.
  - ❖ تاول‌هایی که قبل از بهبود پاره و پوسته‌پوسته می‌شوند.
- برخلاف زخم‌های کانکر (پنبه‌ای)، زخم‌های سرد بسیار مسری هستند. شیوع چنین زخم‌هایی معمولاً بدون درمان برطرف می‌شود اما پرهیز از تماس نزدیک با دیگران در این مدت برای جلوگیری از شیوع ویروس بسیار مهم است. برای تسریع روند بهبود در صورت لزوم پزشک ممکن است داروهایی را تجویز کند.

## ۱۵. موکوسل‌ها (کیست‌های مخاطی)

موکوسل‌ها، در حقیقت کیست مخاطی داخل دهان هستند که به دلیل تحریک غده بزاق یا التهاب آن تشکیل می‌شوند. این کیست‌ها در غده تولید می‌شود و منجر به ایجاد برآمدگی گرد و پراز مایعات خواهد شد. موکوسل‌ها معمولاً دلیلی برای نگرانی نیستند و بدون درمان بهبود می‌یابند اما بهبود این کیست‌ها ممکن است چند هفته طول بکشد.

## ۱۶. تورم کام دهان

به دلیل رشد استخوانی در کام سخت، توده‌ای بسیار سفت روی سقف دهان ایجاد می‌شود که ممکن است نشانه‌ای از تورم کام دهان باشد. این رشد اضافی استخوانی اغلب خوش‌خیم است و نشانگر بیماری زمینه‌ای نیست. چنین رشد و برآمدگی می‌تواند در هر سنی ظاهر شود و ممکن است در طول زندگی یک شخص به رشد خود ادامه بدهد. این حالت معمولاً به درمان نیاز ندارد، مگر اینکه بر توانایی فرد در غذا خوردن، نوشیدن یا صحبت کردن تأثیر بگذارد.

## ۱۷. کاندیدیازیس (نوعی عفونت قارچی)

کاندیدیازیس می‌تواند باعث ایجاد برآمدگی‌های سفید رنگ در دهان شود. کاندیدیازیس دهانی نوعی عفونت مخمری است که ممکن است باعث ایجاد برآمدگی قرمز یا سفید در دهان شود. برای تشخیص درست کاندیدیازیس دهان به پزشک یا دندان‌پزشک مراجعه کنید زیرا این علائم ممکن است مانند سایر بیماری‌های مشابه باشد. احتمالاً پزشک برای درمان این مشکل داروهای ضدقارچ خوراکی را تجویز می‌کند. همچنین پزشکان در مورد چگونگی جلوگیری از عفونت در آینده توصیه‌های لازم را ارائه می‌دهند.

## ۱۸. ویروس کوساکی و بیماری دست، پا و دهان

کوساکی نام ویروسی است که باعث ایجاد بیماری عفونی دست، پا و دهان می‌شود (اچ‌اچ‌ام‌دی). ویروس همچنین دهان را آلوده می‌کند و باعث ایجاد تاول‌های دردناک و برجستگی‌های قرمز رنگ می‌شود. همان‌طور که از نام این بیماری پیداست، علائم ممکن است به غیر از دهان روی دست و پا نیز ظاهر شوند. سایر علائم شامل تب و بدن درد است. این بیماری در کودکان خردسال شایع‌تر است اما می‌تواند بر همه افراد تأثیر بگذارد. ممکن است پزشک دهانشویه دارویی را برای کمک به تسکین علائم در طول درمان ویروس تجویز کند.

- ❖ کاندیدیازیس
- ❖ بیماری دست، پا و دهان
- ❖ مروریدهای ایشیتین
- ❖ هایپرودنتیا
- ❖ پاپیلوما اسکواموس (سنگفرشی)
- ❖ سرطان دهان

## ۱. زخم‌های پنبه‌ای

این گروه از زخم‌ها روی سقف دهان ظاهر می‌شوند. زخم‌های پنبه‌ای گرد به شکل زخم‌های بازی در دهان هستند که ممکن است سفید رنگ، زرد یا صورتی کم‌رنگ باشد و بسیار حساس و تحریک‌پذیر هستند. این نوع زخم‌ها بیشتر در گونه‌ها و لته‌ها دیده می‌شوند اما می‌توانند در مکان‌های غیرمعمول مانند سقف دهان نیز ظاهر شوند. دلایل مختلفی برای به وجود آمدن زخم‌های پنبه‌ای (کانکر) وجود دارد، از جمله گاز گرفتن گونه هنگام جویدن و خراش دادن سقف دهان در زمان خوردن خوراکی‌های سفت مانند ته دیگ.

زخم‌های پنبه‌ای معمولاً طی ۲ هفته برطرف می‌شوند. آنها مسری نیستند اما می‌توانند دردناک باشند یا در دهان ایجاد ناراحتی کنند و ممکن است غذا خوردن را برای شما دشوار کنند. با کمک گرم‌ها و داروهای تجویز شده می‌توان از میزان درد این زخم‌ها کم کرد.

## ۲. سوختگی

نوشیدنی‌های گرم مانند قهوه یا چای یا غذاهای تازه پخته‌شده و داغ می‌توانند داخل دهان از جمله سقف دهان را بسوزانند. اگر سوختگی شدید باشد، می‌تواند در سقف دهان برآمدگی یا تاول ایجاد کند. اگر فرد به خوبی مراقبت کند تا پوست آسیب‌دیده، تحریک نشود، سوختگی‌های جزئی معمولاً بدون درمان بهبودی می‌یابند.

## ۳. تروما یا آسیب دیدگی

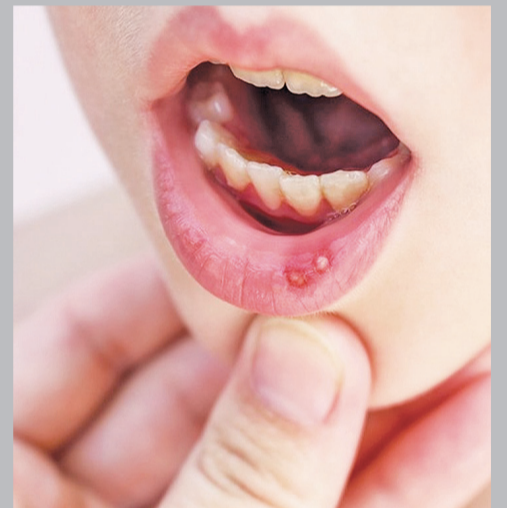
قسمت داخلی دهان منطقه‌ای بسیار حساس است. صدمه به بافت نرم روی سقف دهان می‌تواند منجر به ایجاد زخم و برجستگی شود.

این نوع ضربات ممکن است از موارد زیر ناشی شوند:

- ❖ زخم‌های سوراخ‌دار
  - ❖ بریدگی
  - ❖ آسیب‌های وارده به دهان در اثر مصرف دخانیات
  - ❖ حوادث ناشی از امور دندان‌پزشکی
  - ❖ تحریک ایجاد شده بر اثر استفاده از دندان مصنوعی
- یک آسیب هرچند ساده ممکن است باعث ایجاد بافت اسکار (جراحت) در دهان شود که بر اثر گذشت زمان مشخص و خیلی بزرگ می‌شود. حتی این جراحت‌ها گاهی دردناک یا حساس هستند اما معمولاً به خودی خود بهبود می‌یابند. شستشوی منظم دهان با آب نمک ولرم ممکن است به بهبود چنین جراحت‌هایی کمک کند.

## ۴. زخم‌های سرد (کم‌خطر)

زخم‌های سرد هنگامی به وجود می‌آیند که فرد با ویروس تبخال آلوده می‌شود. این ویروس باعث ایجاد تاول در لب، اطراف دهان یا داخل آن می‌شود. همچنین ممکن است زخم‌های ویروسی روی سقف دهان نیز شکل بگیرند.



## زخم‌های دهان

انواع مختلفی از زخم‌های دهان وجود دارند که می‌توانند آزاردهنده باشند. اگر وجود زخمی در دهان کمتر از دو هفته طول بکشد، معمولاً جای نگرانی نیست و خود به خود از بین می‌رود.

نمونه‌ای از زخم‌های شایع دهان، زخم‌های شانکر (زخم‌های آفتی) است که داخل دهان ایجاد می‌شود. این نوع از زخم‌ها مسری نیستند اما به دلایل مختلفی تحریک می‌شوند. اگر طی ۲ هفته زخم شانکر از بین نرود، می‌تواند نگران‌کننده باشد. تاول تب یا تبخال در اثر ویروس هرپس سیمپلکس ایجاد شده و در لبه خارجی لبها نمایان می‌شود. آنها مسری هستند و قابلیت از بین رفتن و ظهور دوباره را دارند اما درمان همیشگی برای آنها وجود ندارد.

زخم‌های دهان همچنین به صورت برفک یا کاندیدیازیس یا عفونت مخمری هم دیده می‌شوند که در نوزادان، افرادی که دندان مصنوعی دارند، مبتلایان به دیابت و بیمارانی که تحت درمان سرطان قرار دارند، دیده می‌شود.

## بوی بد دهان

بوی بد دهان یا هالیوز، برای ما اصلاً خوشایند نیست. طبق مطالعات دندان‌پزشکی، عامل بوی بد دهان حدود ۸۵ درصد از افراد، مشکلات دندان‌دانی است. بیماری لته، حفره‌ها، سرطان، خشکی دهان و باکتری‌های روی زبان از دلایل ایجاد بوی بد دهان هستند.

استفاده از دهانشویه تنها برای از بین بردن بوی بد دهان کارایی دارد اما مشکل دندان را درمان نمی‌کند. اگر این بو مزمن شده است، به دندان‌پزشک مراجعه کنید تا مشکل را ریشه‌یابی کند.

## مشکلات نادر در سقف دهان و دلایل آن

- ❖ زخم‌های پنبه‌ای
- ❖ سوختگی
- ❖ تروما یا آسیب دیدگی
- ❖ زخم‌های بی‌خطر
- ❖ موکوسل
- ❖ توروکس پالاتینوس